

DOPORUČENÉ POSTUPY DIAGNOSTIKY A LÉČBY DIABETICKÉ RETINOPATIE

Studnička J.^{1,2}, Němčanský J.^{3,4}, Vysloužilová D.⁵, Ernest J.^{6,7,8}, Němec P.⁸

¹Oční klinika FN Hradec Králové a LF v Hradci Králové, Univerzita Karlova

²VISUS, spol. s r.o., Police nad Metují

³Oční klinika FN Ostrava

⁴Katedra kraniofaciálních oborů, LF Ostravská univerzita

⁵Oční klinika FN Brno Bohunice, LF Masarykovy univerzity

⁶Vitreoretinální centrum Neoris, s.r.o., Praha

⁷Axon Clinical, s.r.o., Praha

⁸Oční klinika ÚVN a 1. LF Univerzita Karlova v Praze

Autoři práce prohlašují, že vznik i téma odborného sdělení a jeho zveřejnění není ve střetu zájmů a není podpořeno žádnou farmaceutickou firmou.

Do redakce doručeno dne: 4. 6. 2023

Přijato k publikaci dne: 16. 7. 2023



První autor

Doc. MUDr. Jan Studnička, Ph.D.

Korespondenční autor

MUDr. Jan Němčanský, Ph.D., MBA

Oční klinika FN Ostrava

17. listopadu 1790

708 52 Ostrava

E-mail: jan.nemcansky@fno.cz

SOUHRN

Diabetická retinopatie je jednou z nejčastějších komplikací cukrovky a představuje tak závažný zdravotní, sociální i ekonomický problém. S očekávaným nárůstem počtu diabetiků se tak stává hlavní příčinou závažné ztráty zraku populace produktivního věku. Předkládané doporučené postupy přehledně shrnují současné poznatky o tomto onemocnění s cílem sjednotit a aktualizovat postupy při diagnostice, klasifikaci a léčbě diabetické retinopatie.

Klíčová slova: diabetická retinopatie, diabetes mellitus, doporučené postupy

SUMMARY

DIABETIC RETINOPATHY – DIAGNOSTICS AND TREATMENT GUIDELINES

Diabetic retinopathy is one of the most common complications of diabetes mellitus and represents a serious health, social and economic problem. With the expected increase in the number of patients with diabetes, it is becoming the leading cause of severe vision loss in the working-age population. The presented guidelines summarize the current knowledge about this disease in order to standardize and update the procedures for the diagnosis, classification and treatment of diabetic retinopathy.

Key words: diabetic retinopathy, diabetes mellitus, guidelines

Čes. a slov. Oftal., 79, 2023, No. 5, p. 238–247

1. ÚVOD A EPIDEMIOLOGIE

Diabetes mellitus (DM) představuje jeden z nejzávažnějších zdravotnických problémů současnosti. Je odhadováno, že aktuálně postihuje celosvětově 537 milionů lidí s očekávaným nárůstem na 750 milionů v roce 2030 [1–3].

Mezi závažné pozdní komplikace DM řadíme diabetickou retinopatii (DR), diabetické onemocnění ledvin (diabetickou nefropatii), diabetickou polyneuropatii a diabetickou nohu. Jedná se o mikrovaskulární komplikace DM, které obvykle postihují pacienta současně.

Se zvyšováním prevalence DM a nárůstem počtu jeho komplikací se diabetes stává hlavní příčinou závažné

ztráty zraku u populace produktivního věku, především následkem diabetického makulárního edému (DME) a proliferativní diabetické retinopatie (PDR) [4].

V roce 2020 byly DR a DME celosvětově diagnostikovány u více než 100 milionů lidí a předpokládá se, že se tento počet do roku 2045 zvýší až na 160 milionů. Prevalence DR a DME v Evropě je 19 %, což představuje více než 11 milionů nemocných [5].

Incidence a progresse diabetické retinopatie a jejich komplikací závisí na kvalitě a intenzifikaci léčby diabetu [6,7].

Rozvoj komplikací DR je závislý na délce trvání diabetu [8], na míře intenzity kontroly glykémie [9] a na kompen-

zaci dalších komorbidit, především kardiovaskulárních onemocnění, hypertenze [10], hyperlipidemie [11] a renálních onemocnění [12,13]. V rozvoji PDR se uplatňují také vlivy genetické [14,15].

V České republice (ČR) byl v roce 2017 jeden milión nemocných s DM a předpokládá se, že tento počet naroste v příštích letech o 30 %. Asi 100 000 lidí má DR a jedna čtvrtina z nich má proliferativní formu DR. Téměř 2 200 pacientů s DR je současně klasifikováno jako slepých [16].

Hlavní léčebnou metodou DR byla v minulosti pouze laserová fotokoagulace sítnice [17].

V současnosti se v léčbě DR začíná uplatňovat především farmakologická nitrooční léčba a v řadě případů je možno dosáhnout maximálního terapeutického efektu kombinací několika dostupných léčebných metod – laseru, farmakologické léčby a chirurgie.

2. PATOGENEZE DIABETICKÉ RETINOPATE

Základním spouštěčem vzniku DR je hyperglykémie, která vede různými mechanismy k poruše mikrocirkulace. Časnou, klinicky významnou, manifestací DR jsou kapilární dilatace a změny krevního průtoku. Tyto změny jsou u diabetiků považovány za metabolickou autoregulaci ke zlepšení metabolismu sítnice [18]. Pokračující patologický proces se projevuje vymizením pericytů kapilár. Porušuje se kontakt mezi buňkami endotelu a pericyty, které přestanou ovlivňovat průtok krve v kapilárách. Pericyty jsou současně odpovědné za poskytování strukturální podpory kapilár a jejich ztráta vede k lokalizovanému vyklenutí kapilárních cévních stěn. Tento proces je spojen s tvorbou mikroaneuryzmat, která jsou nejčasnějším klinickým příznakem vzniku DR [19]. Kromě ztráty pericytů se v průběhu patogeneze DR uplatňuje také apoptóza endoteliálních buněk a ztlustění bazální membrány, které společně přispívají k porušení hemoretinální bariéry [20]. Následná extravazace vede ke vzniku edému sítnice a ukládání proteinů a lipidů ve formě tvrdých exsudátů [21]. Výrazná ztráta pericytů a endoteliálních buněk má navíc za následek okluzi kapilár a ischemii. Dochází k poruchám axonálního proudění ve vrstvě nervových vláken a objevují se vatovitá ložiska. Ischémie a hypoxémie sítnice vedou ke zvýšené produkci vaskulárního endoteliálního růstového faktoru (VEGF) prostřednictvím aktivace faktoru 1 indukovaného hypoxií (HIF-1). HIF-1 zvyšuje propustnost kapilár, která je následována akumulací extracelulární tekutiny [22]. Na regulaci cévní permeability se podílejí i další angiogenní faktory, např. angiopoetiny (Ang-1, Ang-2) [23].

V patofyziologii DR hrají zásadní roli také chronické zánětlivé změny kapilár. Za klíčový proces v časných fázích zánětu se považuje leukostáza, která se podílí na okluzi retinální mikrovaskulatury, poškození endotelu a poruše hemoretinální bariéry. V dalším průběhu se uvolňují zánětlivé mediátory aktivující změny nervových a gliálních buněk sítnice. Tím se prohlubuje hypoxie sítnice, která je v pozdních stádiích následována tvorbou neovaskularizací (NV). Přímo odpovědnost za jejich rozvoj nesou

četné pro-angiogenní cytokiny: VEGF, IGF-1 (insulin-like growth factor), PEDF (pigment epithelium-derived growth factor), transformující růstový faktor beta (TGF- β), bazický fibroblastový růstový faktor (bFGF), HGF (hepatocyte growth factor), Ang-2, NGFR (nerve growth factor receptor) a rovněž placentární růstový faktor (PIGF) [24–26]. Novotvořené cévy jsou fragilní a náchylné ke vzniku krvácení. Vysoké hodnoty hladin zánětlivých mediátorů korelují s rozvojem fibrózy v pokročilých stádiích PDR [27]. Vlivem vyzrávání fibrovaskulárních membrán dochází ke vzniku trakce a v terminálních stádiích k trakčnímu odchlípení sítnice.

Dalším faktorem, který se uplatňuje v rámci progresu DR je neurodegenerace. Bylo prokázáno, že neurodegenerace probíhá v diabetické sítnici na strukturální, funkční a molekulární úrovni. Děje se tak i v případech, kdy ještě nejsou klinicky patrné mikrovaskulární abnormality. Je vysoce pravděpodobné, že neurodegenerace způsobuje mikrovaskulopatii, nikoliv naopak [28–30].

3. DIAGNOSTIKA DIABETICKÉ RETINOPATE

Mezi diagnostické metody používané při vyšetření pacientů s diabetickou retinopatií patří odběr anamnézy s důrazem na délku trvání cukrovky a její kompenzaci (hladina glykovaného hemoglobinu – HbA1c), celkovou farmakologickou léčbu, přidružená onemocnění (arteriální hypertenze, hypercholesterolemie, onemocnění ledvin) a oční obtíže (charakter a délka obtíží). Uvedené parametry mají význam v souvislosti s metabolickou pamětí organismu.

K základním objektivním vyšetřením řadíme stanovení nejlépe korigované zrakové ostroty (NKZO), měření nitroočního tlaku, gonioskopii k vyloučení NV komorového úhlu a vyšetření předního očního segmentu na šterbinové lampě.

Klíčovým vyšetřením je zhodnocení nálezu na sítnici. K tomu využíváme nepřímou oftalmoskopii s využitím šterbinové lampy a spojné čočky (biomikroskopii očního pozadí) a nález dokumentujeme fotografií fundu. Fotografie fundu včetně red free fotografie umožňuje podrobné zhodnocení nálezu a porovnání v čase (red free snímek vykazuje v diagnostice DR vyšší senzitivitu než prostá barevná fotografie). K dokumentaci maxima změn a stavu periferie sítnice používáme aktuálně širokoúhlé systémy, které zobrazí až 82 % plochy sítnice a umožní náhled až do 270 stupňů [31,32]. Hodnocení stavu periferní sítnice je zásadní pro diagnostiku, monitorování, léčbu a prognózu DR. Ve studiích bylo totiž prokázáno, že u 30–40 % očí s DR jsou současně přítomny periferní léze sítnice [31,33,34]. Periferní léze sítnice jsou spojeny s 3,2násobně zvýšeným rizikem progresu DR o dva nebo více stupňů a 4,7násobně zvýšeným rizikem progresu do PDR v průběhu čtyř let [35].

Mezi další vyšetření nezbytná pro diagnostiku DR patří optická koherenční tomografie (OCT), OCT angiografie (OCTA) a fluorescenční angiografie (FAG) s využitím jejich širokoúhlých modalit k diagnostice stavu retinální perife-

rie [36]. V posledních letech spojených s extrémním rozvojem diagnostických vyšetřovacích metod nabývá na významu zapojení moderních výpočetních technologií do diagnostického a rozhodovacího procesu. Stále více se prosazuje vyhodnocení výsledků vyšetření pomocí neuronových sítí (umělé inteligence) a jejich přenos cestou telemedicíny. Své uplatnění tyto technologie našly zatím ve screeningu, ale lze očekávat jejich rozšíření i do specializované oftalmologické péče [37–39].

4. KLINICKÝ OBRAZ DIABETICKÉ RETINOPATE

Diabetická retinopatie je charakterizována přítomností následujících sítnicových lézí:

- Mikroaneuryzmata
- Sítnicové hemoragie
- Venózní abnormality – dilatace, (omega) kličky, korálkování průběhu vén
- Vatovitá ložiska
- Intraretinální mikrovaskulární abnormality (IRMA)
- Ztluštění sítnice – edém
- Ischémie sítnice
- Tvrdé exsudáty (lipidová depozita)
- Sítnicové neovaskularizace na terči zrakového nervu (neovascularization at the disc, NVD)
- Sítnicové neovaskularizace mimo terč zrakového disku, zpravidla okolo arkád (neovascularization elsewhere, NVE)
- Neovaskularizace duhovky
- Neovaskularizace řasnatého tělesa

Tabulka 1. Klasifikace diabetické retinopatie

Diabetická retinopatie	Klinický nálezn na sítnici
Žádná DR (0)	Žádné abnormality
Mírná neproliferativní DR (1)	Pouze mikroaneuryzmata
Střední neproliferativní DR (2)	Mikroaneuryzmata a další znaky (sítnicové stříkancové a tečkovité hemoragie, tvrdé exsudáty, vatovitá ložiska), bez znaků pokročilé NPDR
Pokročilá neproliferativní DR (3) • velmi pokročilá NPDR *	Přítomen alespoň jeden z následujících tří znaků • Intraretinální hemoragie (≥ 20 v každém kvadrantu) • Korálkování vén (ve 2 kvadrantech) • IRMA (v 1 kvadrantu) Zároveň nejsou přítomny znaky PDR
Proliferativní DR (4) • Vysoce riziková PDR **	Pokročilá neproliferativní DR a 1 nebo více z následujících znaků • Neovaskularizace • Sklivcová/preretinální hemoragie

* jsou přítomné alespoň 2 ze tří základních znaků

** jsou přítomny alespoň 3 z následujících 4 znaků:

o NVE

o NVD

o Středně závažné neovaskularizace

▪ do vzdálenosti 1 průměru terče o velikosti alespoň 1/4 - 1/3 plochy terče zrakového nervu

▪ NVE větší než 1/2 plochy terče

o Sklivcové nebo preretinální krvácení

DR – diabetická retinopatie, NPDR – neproliferativní DR, PDR – proliferativní DR, IRMA – intraretinální mikrovaskulární abnormalita, NVD – neovaskularizace disku, NVE – neovaskularizace mimo terč disku

- Epiretinální membrány
- Sklivcové krvácení
- Trakční odchlípení sítnice

5. KLASIFIKACE DIABETICKÉ RETINOPATE

Diabetickou retinopatii dělíme na základě přítomnosti výše uvedených lézí na dva základní stupně: neproliferativní DR (NPDR) a PDR.

Přehled je zobrazen v Tabulce 1 [40–43].

6. LÉČBA DIABETICKÉ RETINOPATE

Základním předpokladem úspěšné léčby DR je léčba základního onemocnění a přidružených chorob, dobrá kompenzace diabetu a dodržování režimových opatření a životosprávy (compliance pacienta).

Specifická léčba DR pak zahrnuje laserovou fotokoagulaci, medikamentózní léčbu nitroočními injekcemi a chirurgickou léčbu – pars plana vitrektomii (PPV) [40,41,44–47]. V řadě případů dosáhneme nejlepších výsledků kombinací výše uvedených metod.

Svá specifika má současně také léčba dalších očních komplikací DM (např. sekundární neovaskulární glaukom, katarakta apod.).

6.1. Léčba hyperglykémie

Nutnost těsné kompenzace DM je základním předpokladem úspěšné léčby DR a vede ke snížení rizika vzniku i rozvoje DR. Redukce hodnoty HbA1c o 1 % vede ke snížení rizika vzniku mikrovaskulárních komplikací o 37 % [48].

Těsná kompenzace diabetu a intenzivní inzulinová terapie může být spojena se zvýšením rizika těžké hypoglykémie. Proto u pacientů s anamnézou těžkých hypoglykémii, předpokládanou kratší délkou života a pokročilými mikro a makrovaskulárními komplikacemi nebo rozsáhlými komorbiditami preferujeme méně přísné glykemické cíle [49].

V souvislosti s kompenzací DM je třeba upozornit na riziko vzniku syndromu časného normoglykemického zhoršení. Projevuje se rychlou progresí DR po prudkém poklesu hladiny glykovaného hemoglobinu. Výskyt a závažnost tohoto syndromu závisí na hladině HbA1c, stupni DR a délce trvání subkompenzovaného diabetu, vyžaduje časnou léčebnou intervenci a intenzivní sledování [46,47]. Postihuje pacienty např. po zavedení intenzifikovaného inzulinového režimu, po transplantaci pankreatu apod.

6.2. Léčba hypertenze

Dosažení normálních hodnot krevního tlaku je u diabetiků zásadní. Snížení systolického krevního tlaku o 10 mmHg vede k poklesu rizika mikrovaskulárních komplikací o 11 % [48].

6.3. Léčba dyslipidémie

Výsledky observačních studií popisují spojitost mezi sérovými lipidy a diabetickou retinopatií. Zvýšené hodnoty celkového a LDL cholesterolu a triglyceridů jsou spojeny s progresí retinopatie, proliferativní retinopatie [50,51] a rozvojem makulárního edému [52]. Léčba fenofibráty (popřípadě v kombinaci se statiny), vede k významnému snížení rizika DR [53,54].

6.4. Laserová léčba DR

Cílem klasické fotokoagulační terapie laserem je okluze prosakujících mikroaneurysmat, tepelná destrukce ischemické sítnice, zvýšení přísunu kyslíku do okolní sítnice, redukce vyplavování proangiogenních faktorů a uvolňování cytokinů z buněk retinálního pigmentového epitelu (RPE) a Müllerových buněk. Následně dochází k stabilizaci zrakových funkcí, k regresi přítomných a k prevenci vzniku nových NV. V případě ošetření periferie sítnice laserem se provádí laserová panretinální fotokoagulace. Dle Diabetic Retinopathy Study (DRS) a Early Treatment Diabetic Retinopathy Study (ETDRS) je účinné provedení panretinální fotokoagulace sítnice u velmi pokročilé NPDR [55] a u PDR [17].

Panretinální fotokoagulace (panretinal photocoagulation, PRP) byla rovněž použita k léčbě PDR a významně snížila riziko závažné ztráty zraku, zejména v případech s vysoce rizikovými komplikacemi, jako je krvácení do sklivce [43]. Vzhledem ke své destruktivní povaze může ale extenzivní laserová terapie způsobit trvalé poškození buněk sítnice, s mírnou ztrátou centrálního vidění a se zhoršením viděním za mezopických podmínek a v noci [56]. PRP může dále vést ke ztrátě periferního zorného pole [56–58].

Může dojít i ke vzniku nebo k progresi DME [59,60] a ke snížení kontrastní citlivosti [58,61,62], k poškoze-

ní zadních ciliárních nervů vedoucích k dilataci zornice a k poruchám akomodace [63]. PRP však i přes tyto nevýhody zůstává velmi klíčovou součástí léčby pokročilé formy NPDR a PDR. PRP by měla být provedena promptně, bez zbytečného odkladu – dle typu zvoleného laseru při jednom až několika sezeních v průběhu několika týdnů (technika viz níže). Po provedení PRP je nezbytné vyhodnotit efekt a dle nálezu je často nutné PRP doplnit (pokud není regrese nebo se objeví nové NV, při novém hemoftalmu). Udává se, že až v 65 % případů je nezbytná další doplňující laserkoagulace [45].

U těhotných s vysokým stupněm rizika vývoje komplikací se doporučuje včasné provedení PRP u pokročilé formy NPDR na počátku těhotenství především pro riziko zhoršení a progresu PDR v průběhu těhotenství [27]. Obdobně u mladistvých, kde je léčba anti-VEGF riziková, je doporučováno včasné provedení PRP ještě před vývojem NV [27].

Snížení nežádoucích účinků laserové léčby lze docílit použitím laserových systémů vysílajících impulzy o trvání desítek mikrosekund až stovek nanosekund, tj. o jeden až dva řády nižší než klasické fotokoagulátory. Je využit vyšší výkon, a tkáně jsou zatíženy celkově nižší energií. Při prahové fotokoagulaci sítnice (tj. při viditelné laserové stopě), kdy chceme docílit účinku srovnatelného s klasickou fotokoagulací, se jeví jako optimální čas 20 ms. Při kratších časech existuje riziko ruptury RPE [64].

Snížení doby provedení laserové léčby a zatížení pacienta umožňují systémy využívající výboje produkované v předem nastavených vzorech (matricích) pomocí mikroprocesorem řízeného skeneru. Jednotlivá nastavení a parametry (rozestupy mezi stopami, poloměry kružnic, tvary vzorů apod.) lze měnit okamžitě během ošetření. Nutným předpokladem k plnému využití těchto zařízení je nízká doba aplikace jednotlivých impulzů (i při zachování intervalů mezi jednotlivými impulzy) [65].

Tzv. matricové lasery se stále více prosazují v běžné klinické praxi. Umožňují totiž bezpečné provedení PRP v jednom sezení, přinášejí možnost významné časové úspory pro nemocného i poskytovatele a zároveň jsou pacienti významně lépe tolerovány (menší bolestivost při zachované účinnosti) [66–70].

6.4.1. Technika provádění PRP

PRP se provádí v plné arteficiální mydriáze a lokální anestezii. Typické počáteční nastavení argonového laseru je expozice 0,1 sec. s iniciálním výkonem 250 mW [40]. Alternativně lze použít expozici 0,2 sec. s iniciální energií 120 mW. U matricových laserů používáme čas expozice 20 ms. Velikost stopy se nastavuje podle použité čočky tak, aby velikost stopy na sítnici byla 500 μ m. Výkon se postupně zvyšuje, dokud se na sítnici neobjeví bělavá reakce. Laserové stopy se pokládají na šířku jedné stopy od sebe. Celkem se umístí 1600–3000 laserových stop v několika sezeních při použití klasických laserů, u matricových laserů je možné ošetření provést v jednom sezení. Při ošetření sítnice laserem se vyhýbáme oblastem s trakční amocí, pigmentovanými ložisky a krvácením.

Laser se provádí ve vzdálenosti 2 až 3 průměry disku od středu makuly a 1 průměr disku od terče zrakového nervu, mimo cévní arkády směrem do periferie [40].

6.5. Farmakologická nitrooční intravitreální léčba

V současnosti jsou v léčbě DR, stejně jako u DME, používány intravitreální aplikace anti-VEGF preparátů. Odborný podklad k jejich klinickému použití poskytly četné klinické randomizované studie [27,45,71–73]. Aktuálně jsou pro nitrooční použití schváleny dva anti-VEGF preparáty, u kterých byla prokázána účinnost v léčbě PDR: ranibizumab (studie DRCR.net - protokol S) a aflibercept (studie CLARITY) [45,58]. Oba preparáty prokázaly ve studiích srovnatelný efekt a noninferioritu proti PRP, aflibercept dokonce vykazoval v ročním vyhodnocení superioritu proti PRP (CLARITY). Pomocí anti-VEGF léčby lze dosáhnout stabilizace PDR, oproti PRP tato léčba přináší lepší vliv na zrakovou ostrost, menší riziko progresu PDR a méně indikací k PPV [27,45,58,71,72]. Další výhodou anti-VEGF preparátů je vyloučení rizika vzniku komplikací, které doprovází PRP – tj. ztráta zorného pole, ztráta nočního vidění a poruchy akomodace. Anti-VEGF léčba prokázala téměř u 50 % pacientů s PDR redukcí NV a snížení počtu nutné následné PPV na 2–6 % (proti 15 % při PRP monoterapii) [17]. Anti-VEGF léky se podávají ve fixním režimu nebo v “treat and extend” režimu – s postupným prodlužováním léčebných intervalů – podobně jako při léčbě DME.

Nevýhodami anti-VEGF terapie jsou vyšší cena léčby a potenciální rizika vyplývající z nitroočního podání léčiva. Anti-VEGF léčba je také méně výhodná pro omezené spolupracující pacienty, u kterých vynechání nebo přerušování léčby přináší pro vývoj PDR vyšší rizika než přerušování a odklad plánovaného sezení PRP [27,74,75].

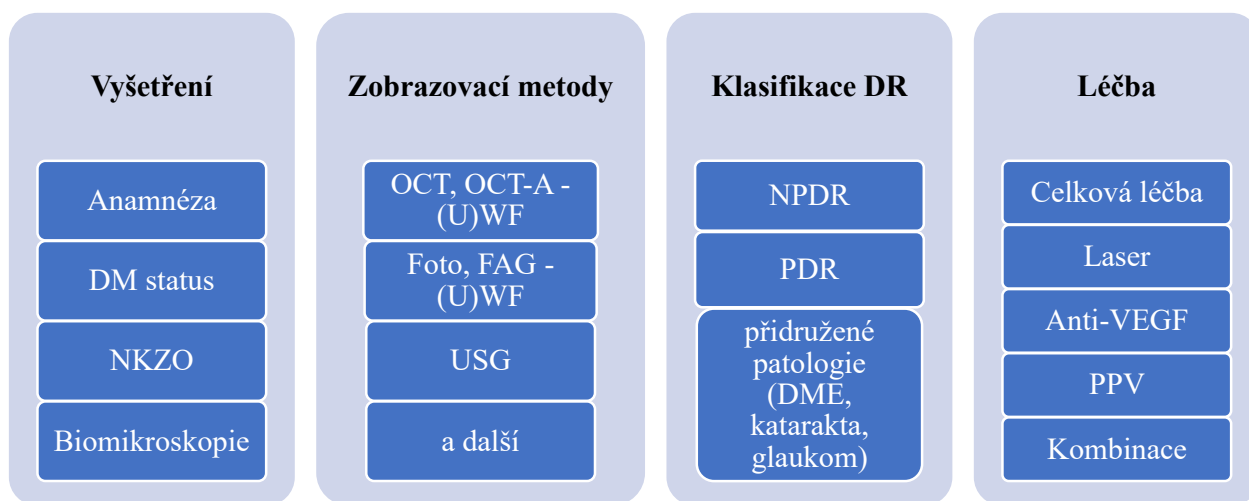
Anti-VEGF terapii je také možné zvážit v kombinaci s klasickými metodami u neovaskulárního glaukomu v rámci DR, přestože výsledky klinických studií zatím nejsou jednoznačné [27,76].

Další možností využití aplikace těchto preparátů je recidivující nebo nově vzniklé krvácení do sklivce v rámci PDR, i když zatím nejsou k dispozici jasná doporučení stran intervalů aplikací a dávkování [77–80].

Výše uvedené způsoby léčby jsou tzv. reaktivní, objevují se však první práce, které prokazují přínos i profylaktického podání anti-VEGF u pokročilé NPDR [81].

6.6. Chirurgická léčba DR – pars plana vitrektomie

Chirurgickou léčbu typicky indikujeme v případech, kdy je samotná laserová či farmakologická léčba nedostatečně účinná nebo v případě, že neprůhlednost očních médií znemožňuje posoudit stav sklivce a sítnice. PPV v těchto případech umožní následně laserovou nebo jinou léčbu zahájit. Indikace PPV pro PDR se významně rozšířily díky pokrokům v operační technologii (bezstehový systém, moderní operační přístroje, inovace v nástrojové technice, peroperační zobrazovací metody a pre i perioperační využití intravitreálních aplikací anti-VEGF nebo kortikoidů). Pokroky v přístrojovém vybavení i operačních technikách umožňují časnější indikace operací s menšími riziky komplikací a rychlejší pooperační rehabilitaci. Výběr operační techniky je přísně individuální dle přítomné patologie, zkušeností operátora i možností spolupráce pacienta. Pro celkový úspěch operace je extrémně důležitý i pooperační režim – edukace pacienta, lokální farmakologická léčba, polohování a sledování pacienta.



Obrázek 1. Schéma diagnostiky a léčby DR

DM – diabetes mellitus, NKZO – nejlépe korigovaná zraková ostrost, OCT – optická koherenční tomografie, OCT-A – OCT angiografie, FAG – fluorescenční angiografie, UWF – ultra wide field, USG – ultrasonografie, NPDR – neproliferativní diabetická retinopatie, PDR – proliferativní diabetická retinopatie, DME – diabetický makulární edém, VEGF – vaskulární endoteliální růstový faktor, PPV – pars plana vitrektomie

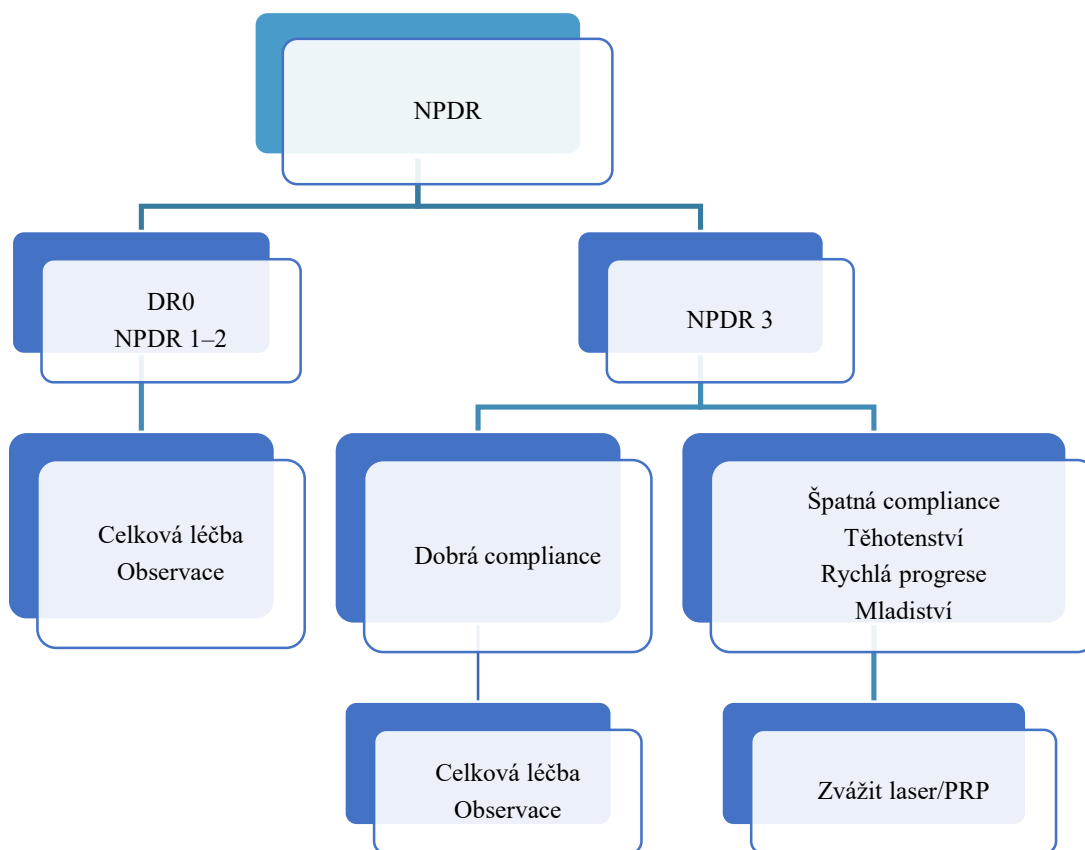
6.6.1. Indikace k PPV u DR

- nově vzniklý hemoftalmus: stanovení indikace k PPV závisí na řadě faktorů. Kromě délky trvání hemoftalmu a jeho rozsahu je třeba zohlednit stav kompenzace diabetu i přidružených onemocnění, stav druhého oka a anamnézu předchozí laserkoagulace. U očí bez předchozí PRP je včasnější indikace PPV výhodnější než čekání na spontánní resorbci [27,82,83].
- recidiva hemoftalmu po předchozí PPV: načasování záleží kromě objektivního nálezu a jeho dynamiky i na dalších doplňujících vyšetřeních (ultrazvuk) a celkovém stavu pacienta, stanovení indikace k reoperaci je vždy na rozhodnutí chirurga.
- trakční a trakčně-rhegmatogenní odchlípení sítnice: součástí operace je kompletní odstranění veškeré patologické tkáně, zrušení trakce, odstranění patologie vitreoretinálního rozhraní, gliovaskulárních proliferací a provedení či doplnění PRP
- gliovaskulární retinovitrealní a papilovitrealní proliferace (peroperačně se významně uplatňuje OCT)
- preretinální trakční membrány
- DME při výše uvedených indikacích, nereagující na intravitrealní anti-VEGF nebo kortikoidní léčbu, u kterých je prokázána patologie vitreoretinálního rozhraní. V souvis-

losti s PPV pro DME je často diskutovaná role peelingu membrana limitans interna (MLI) při operačním zákroku. I když bylo v řadě studií prokázáno, že MLI je u pacientů s DME výrazně patologicky změněná, názory na nezbytnost peelingu v rámci PPV nejsou jednotné. Obecně se však považuje odstranění zjevně patologické MLI s trakčními projevy za užitečné [84–86]. Ze zkušeností a literárních dat je známo, že významnou roli pro redukcí edému má kompletní odstranění zadního kortikálního sklivce, který působí jako metabolická bariéra výživy vnitřních retinálních vrstev [85,87]. Odstraněný kortikální sklivce i MLI z makulární oblasti navíc zvyšuje citlivost tkání k anti-VEGF nebo kortikoidní léčbě [84,88–90].

6.7. Kombinovaná léčba DR

Z klinických studií vyplývá jednoznačně pozitivní efekt kombinace jednotlivých léčebných možností (laseru, anti-VEGF terapie, PPV) na průběh DR. Lze racionálně předpokládat, že kombinace výše uvedených metod povede k jejich synergickému působení a tím ke zvýšení léčebného účinku za současného snížení zátěže pacienta. Již v minulosti byl tento synergický efekt jednoznačně prokázán u PPV a endolaserové fotokoagulace sítnice.



Obrázek 2. Schéma rozhodovacího postupu léčby NPDR

* Při současně přítomných NPDR a DME je třeba vždy léčit také DME, jehož léčbou zpravidla začínáme. Výhodná je v takových případech kombinovaná léčba (např. anti-VEGF + laser)
DR – diabetická retinopatie, NPDR – neproliferativní DR, PRP – panretinální fotokoagulace sítnice, DME – diabetický makulární edém, VEGF – vaskulární endoteliální růstový faktor

6.7.1. Kombinovaná léčba DR laserem a anti-VEGF preparáty

Výhodné je zahájit léčbu PDR iniciální nasycovací dávkou anti-VEGF a následně provést plnou PRP [45,91], případně doplnit laserovou koagulaci do oblastí s hypoxií a nonperfúzí a do oblastí, kde přes anti-VEGF léčbu nedochází k regresi NV. Takový přístup také vede k výrazně lepším výsledkům na stabilizaci PDR a zlepšení zrakové ostrosti než samotná PRP. Anti-VEGF na počátku léčby kromě redukce NV snižuje edém sítnice a umožní provedení šetrnější laserkoagulace s menší traumatizací sítnice a sníženým rizikem poruch zorného pole po PRP [60,61,92]. Kombinovaná léčba anti-VEGF a PRP se jeví jako smysluplná především tam, kde se současně s PDR vyskytuje i DME [45,60,93]. Po doplňující laserkoagulaci bylo prokázáno snížení celkového počtu anti-VEGF injekcí [27,71].

6.7.2 Kombinovaná léčba DR anti VEGF a PPV (anti VEGF asistovaná PPV)

Otázka indikací anti-VEGF přípravy před PPV je stále diskutována. Zatím jsou k dispozici jen limitovaná data z klinických studií, která by prokázala účinnost anti-VEGF v předoperační přípravě před PPV. Existuje však velké

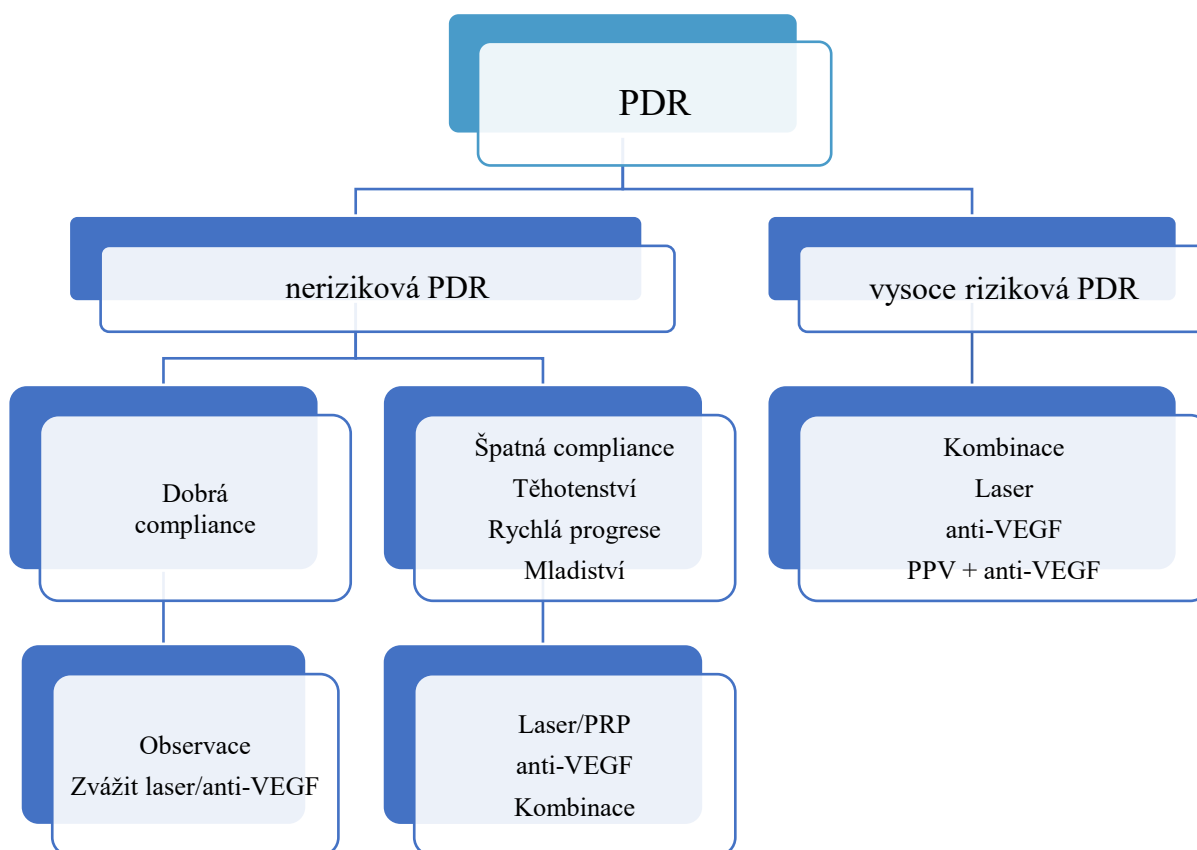
množství klinických prací, které prokazují výhodu použití anti-VEGF v pre, peri i pooperačním období [89,94–98]. Aplikace anti VEGF preparátu 2–7 dnů před plánovanou operací omezí progresi nitroočního krvácení v době mezi indikací a samotnou PPV, snižuje peroperační krvácení, usnadňuje odstranění gliovaskulárních membrán a snižuje i riziko pooperačního krvácení. Tím dochází k významnému zkrácení operačního času a ke zkrácení pooperační rehabilitace [27]. Zvláště výhodný je tento postup u diabetiků I. typu s flordními NV, u kterých bývá časté peroperační nebo pooperační krvácení.

7. DIABETICKÁ RETINOPATIE A SPECIÁLNÍ OKOLNOSTI

7.1. DR a těhotenství

DR se může zhoršit díky fyziologickým změnám během samotného těhotenství, i v důsledku dekompenzace vnitřního prostředí a poruch metabolické kontroly těhotných [99,100,101].

- nutnost očního vyšetření před a během těhotenství (viz článek Screening DR a DME)



Obrázek 3. Schéma rozhodovacího postupu léčby PDR

* Při současně přítomných PDR a DME je třeba vždy léčit také DME, jehož léčbou zpravidla začínáme. Výhodná je v takových případech kombinovaná léčba (např. anti-VEGF + laser)

PDR – proliferativní diabetická retinopatie, PRP – panretinální fotokoagulace sítnice, VEGF – vaskulární endoteliální růstový faktor, PPV – pars plana vitrektomie

- klíčová je diagnostika a posouzení stupně DR a následně volba adekvátního režimu sledování a strategie léčby
- těhotenství není kontraindikací laserové ani chirurgické léčby (preferenčně v lokální anestezii)
- podání anti-VEGF je kontroverzní, individuálně lze zvážit jejich podání (preferenčně ve 2. polovině těhotenství) [102]
- DR by neměla být kontraindikací přirozeného porodu vaginální cestou [40,41,47]

7.2. DR a kataraktová chirurgie

Je prokázáno, že po operaci katarakty může docházet k progresi jak DR, tak DME [103,104]. Proto jsou vhodná následující doporučení:

- u počínající katarakty, při dobré NKZO a dobře vyšetřitelném fundu je vhodná observace [40]

- u středně pokročilé katarakty je vhodné nejprve ošetřit DR a DME a po jejich stabilizaci zvážit provedení operace katarakty (pokud lze očekávat zlepšení vidění) [40]
- u pokročilé katarakty, která znemožňuje zhodnocení nálezu a případně ošetření sítnice je vhodné provést časnou operaci katarakty s následným časným zhodnocením a ošetřením sítnice, event. provést kombinovanou operaci katarakty a PPV s peroperačním laserovým ošetřením sítnice [40]

8. SCHÉMA DIAGNOSTIKY A LÉČBY DR A ALGORITMY ROZHODOVACÍHO POSTUPU

Schémata diagnostiky a léčby DR a algoritmy rozhodovacího postupu léčby NPDR a PDR jsou zobrazeny na Obrázcích 1–3.

LITERATURA

1. Diabetes is "a pandemic of unprecedented magnitude" now affecting one in 10 adults worldwide. *Diabetes Res Clin Pract.* 2021;181:109133.
2. Panozzo G, Cicinelli MV, Augustin AJ, et al. An optical coherence tomography-based grading of diabetic maculopathy proposed by an international expert panel: The European School for Advanced Studies in Ophthalmology classification. *Eur J Ophthalmol.* 2020;30(1):8-18.
3. Huang YT, Chang YC, Meng PP, et al. Optical Coherence Tomography Biomarkers in Predicting Treatment Outcomes of Diabetic Macular Edema After Dexamethasone Implants. *Front Med (Lausanne).* 2022;9:852022.
4. Cheung N, Mitchell P, Wong TY. Diabetic retinopathy. *Lancet.* 2010;376(9735):124-136.
5. Teo ZL, Tham YC, Yu M, et al. Global Prevalence of Diabetic Retinopathy and Projection of Burden through 2045: Systematic Review and Meta-analysis. *Ophthalmology.* 2021;128(11):1580-1591.
6. Jones CD, Greenwood RH, Misra A, Bachmann MO. Incidence and progression of diabetic retinopathy during 17 years of a population-based screening program in England. *Diabetes Care.* 2012;35(3):592-596.
7. Yau JW, Rogers SL, Kawasaki R, et al. Global prevalence and major risk factors of diabetic retinopathy. *Diabetes Care.* 2012;35(3):556-564.
8. Klein R, Knudtson MD, Lee KE, Gangnon R, Klein BE. The Wisconsin Epidemiologic Study of Diabetic Retinopathy XXIII: the twenty-five-year incidence of macular edema in persons with type 1 diabetes. *Ophthalmology.* 2009;116(3):497-503.
9. Stratton IM, Kohner EM, Aldington SJ, et al. UKPDS 50: risk factors for incidence and progression of retinopathy in Type II diabetes over 6 years from diagnosis. *Diabetologia.* 2001;44(2):156-163.
10. Tight blood pressure control and risk of macrovascular and microvascular complications in type 2 diabetes: UKPDS 38. UK Prospective Diabetes Study Group. *Bmj.* 1998;317(7160):703-713.
11. Klein R, Klein BE, Moss SE, Davis MD, DeMets DL. The Wisconsin Epidemiologic Study of Diabetic Retinopathy. IX. Four-year incidence and progression of diabetic retinopathy when age at diagnosis is less than 30 years. *Arch Ophthalmol.* 1989;107(2):237-243.
12. Bhavsar AR, Tornambe PE. 25 years of progress in the treatment of retinal diseases: where we have been, where we are now, and where we will be. *Retina.* 2006;26(6 Suppl):S1-6.
13. Bhagat N, Grigorian RA, Tutela A, Zarbin MA. Diabetic macular edema: pathogenesis and treatment. *Surv Ophthalmol.* 2009;54(1):1-32.
14. Forrest IS, Chaudhary K, Paranjpe I, et al. Genome-wide polygenic risk score for retinopathy of type 2 diabetes. *Hum Mol Genet.* 2021;30(10):952-960.
15. Kuo JZ, Wong TY, Rotter JI. Challenges in elucidating the genetics of diabetic retinopathy. *JAMA Ophthalmol.* 2014;132(1):96-107.
16. Vseteckova P, Kvapil M, Majek O. Návrh doporučeného diagnostického a klinického postupu pro program screeningu diabetické retinopatie a makulárního edému u pacientů s diabetem na národní úrovni Praha: Národní screeningové centrum; 2021. Available from: <https://nsc.uzis.cz/zdraveoci/res/file/dokumenty/navrh-doporuceneho-diagnostickeho-a-klinickeho-postupu-1.pdf>.
17. Early photocoagulation for diabetic retinopathy. ETDRS report number 9. Early Treatment Diabetic Retinopathy Study Research Group. *Ophthalmology.* 1991;98(5 Suppl):766-785.
18. Bek T. Diameter Changes of Retinal Vessels in Diabetic Retinopathy. *Curr Diab Rep.* 2017;17(10):82.
19. Ejaz S, Chekarova I, Ejaz A, Sohail A, Lim CW. Importance of pericytes and mechanisms of pericyte loss during diabetes retinopathy. *Diabetes Obes Metab.* 2008;10(1):53-63.
20. Beltramo E, Porta M. Pericyte loss in diabetic retinopathy: mechanisms and consequences. *Curr Med Chem.* 2013;20(26):3218-3225.
21. Sosna T. Historie diagnostiky a léčby diabetické retinopatie. [History of diagnosis and therapy of diabetic retinopathy]. *Vnitř Lek.* 2016;62(11 Suppl 4):S136-141. Czech
22. Huang H, He J, Johnson D, et al. Deletion of placental growth factor prevents diabetic retinopathy and is associated with Akt activation and HIF1 α -VEGF pathway inhibition. *Diabetes.* 2015;64(1):200-212.
23. Patel JI, Hykin PG, Gregor ZJ, Boulton M, Cree IA. Angiotensin concentrations in diabetic retinopathy. *Br J Ophthalmol.* 2005;89(4):480-483.
24. Adamis AP, Miller JW, Bernal MT, et al. Increased vascular endothelial growth factor levels in the vitreous of eyes with proliferative diabetic retinopathy. *Am J Ophthalmol.* 1994;118(4):445-450.
25. Caldwell RB, Bartoli M, Behzadian MA, et al. Vascular endothelial growth factor and diabetic retinopathy: pathophysiological mechanisms and treatment perspectives. *Diabetes Metab Res Rev.* 2003;19(6):442-455.
26. Shima DT, Adamis AP, Ferrara N, et al. Hypoxic induction of endothelial cell growth factors in retinal cells: identification and characterization of vascular endothelial growth factor (VEGF) as the mitogen. *Mol Med.* 1995;1(2):182-193.
27. Amoaku WM, Ghanchi F, Bailey C, et al. Diabetic retinopathy and diabetic macular oedema pathways and management: UK Consensus Working Group. *Eye (Lond).* 2020;34(Suppl 1):1-51.
28. Barber AJ, Lieth E, Khin SA, Antonetti DA, Buchanan AG, Gardner TW. Neural apoptosis in the retina during experimental and human diabetes. Early onset and effect of insulin. *J Clin Invest.* 1998;102(4):783-791.
29. Sohn EH, van Dijk HW, Jiao C, et al. Retinal neurodegeneration may precede microvascular changes characteristic of diabetic retinopathy in diabetes mellitus. *Proc Natl Acad Sci U S A.* 2016;113(19):E2655-2664.

30. van Dijk HW, Kok PH, Garvin M, et al. Selective loss of inner retinal layer thickness in type 1 diabetic patients with minimal diabetic retinopathy. *Invest Ophthalmol Vis Sci.* 2009;50(7):3404-3409.
31. Silva PS, Cavallerano JD, Sun JK, Soliman AZ, Aiello LM, Aiello LP. Peripheral lesions identified by mydriatic ultrawide field imaging: distribution and potential impact on diabetic retinopathy severity. *Ophthalmology.* 2013;120(12):2587-2595.
32. Grading diabetic retinopathy from stereoscopic color fundus photographs--an extension of the modified Airlie House classification. ETDRS report number 10. Early Treatment Diabetic Retinopathy Study Research Group. *Ophthalmology.* 1991;98(5 Suppl):786-806.
33. Aiello LP, Odia I, Glassman AR, et al. Comparison of Early Treatment Diabetic Retinopathy Study Standard 7-Field Imaging With Ultrawide-Field Imaging for Determining Severity of Diabetic Retinopathy. *JAMA Ophthalmol.* 2019;137(1):65-73.
34. Verma A, Alagorie AR, Ramasamy K, et al. Distribution of peripheral lesions identified by mydriatic ultra-wide field fundus imaging in diabetic retinopathy. *Graefes Arch Clin Exp Ophthalmol.* 2020;258(4):725-733.
35. Silva PS, Cavallerano JD, Haddad NM, et al. Peripheral Lesions Identified on Ultrawide Field Imaging Predict Increased Risk of Diabetic Retinopathy Progression over 4 Years. *Ophthalmology.* 2015;122(5):949-956.
36. Schwartz R, Khalid H, Sivaprasad S, et al. Objective Evaluation of Proliferative Diabetic Retinopathy Using OCT. *Ophthalmol Retina.* 2020;4(2):164-174.
37. Grzybowski A, Brona P. Artificial Intelligence in Diabetic Retinopathy. In: Grzybowski A, editor. *Artificial Intelligence in Ophthalmology.* Cham: Springer International Publishing; 2021. p. 139-159.
38. Grzybowski A. Artificial intelligence for diabetic retinopathy screening. *Acta Ophthalmologica.* 2022;100(S275).
39. Grzybowski A. Promises and hazards of artificial intelligence. *Acta Ophthalmologica.* 2022;100(S275).
40. Wong TY, Sun J, Kawasaki R, et al. Guidelines on Diabetic Eye Care: The International Council of Ophthalmology Recommendations for Screening, Follow-up, Referral, and Treatment Based on Resource Settings. *Ophthalmology.* 2018;125(10):1608-1622.
41. Flaxel CJ, Adelman RA, Bailey ST, et al. Diabetic Retinopathy Preferred Practice Pattern®. *Ophthalmology.* 2020;127(1):P66-p145. doi: 10.1016/j.ophtha.2019.09.02542. Indications for photocoagulation treatment of diabetic retinopathy: Diabetic Retinopathy Study Report no. 14. The Diabetic Retinopathy Study Research Group. *Int Ophthalmol Clin.* 1987;27(4):239-253.
42. Photocoagulation treatment of proliferative diabetic retinopathy: the second report of diabetic retinopathy study findings. *Ophthalmology.* 1978;85(1):82-106.
43. Photocoagulation treatment of proliferative diabetic retinopathy. Clinical application of Diabetic Retinopathy Study (DRS) findings, DRS Report Number 8. The Diabetic Retinopathy Study Research Group. *Ophthalmology.* 1981;88(7):583-600.
44. Gross JG, Glassman AR, Jampol LM, et al. Panretinal Photocoagulation vs Intravitreal Ranibizumab for Proliferative Diabetic Retinopathy: A Randomized Clinical Trial. *Jama.* 2015;314(20):2137-2146.
45. Kalvodová B, Sosna T, Řehák J, et al. Doporučené postupy pro diagnostiku a léčbu diabetické retinopatie. [Recommendations for diagnosis and therapy of diabetic retinopathy]. *Cesk Slov Oftalmol.* 2012;68(6):236-241. Czech.
46. Kalvodová B, Sosna T, Ernest J, et al. Doporučené postupy pro diagnostiku a léčbu diabetické retinopatie. [Recommendations for diagnosis and therapy of diabetic retinopathy]. *Cesk Slov Oftalmol.* 2016;72(6):226-233. Czech.
47. Stratton IM, Cull CA, Adler AI, Matthews DR, Neil HA, Holman RR. Additive effects of glycaemia and blood pressure exposure on risk of complications in type 2 diabetes: a prospective observational study (UKPDS 75). *Diabetologia.* 2006;49(8):1761-1769.
48. Skyler JS, Bergenstal R, Bonow RO, et al. Intensive glycemic control and the prevention of cardiovascular events: implications of the ACCORD, ADVANCE, and VA diabetes trials: a position statement of the American Diabetes Association and a scientific statement of the American College of Cardiology Foundation and the American Heart Association. *Diabetes Care.* 2009;32(1):187-192.
49. Orchard TJ, Dorman JS, Maser RE, et al. Factors associated with avoidance of severe complications after 25 yr of IDDM. Pittsburgh Epidemiology of Diabetes Complications Study I. *Diabetes Care.* 1990;13(7):741-747.
50. Davis MD, Fisher MR, Gangnon RE, et al. Risk factors for high-risk proliferative diabetic retinopathy and severe visual loss: Early Treatment Diabetic Retinopathy Study Report #18. *Invest Ophthalmol Vis Sci.* 1998;39(2):233-252.
51. Uçgun NI, Yildirim Z, Kiliç N, Gürsel E. The importance of serum lipids in exudative diabetic macular edema in type 2 diabetic patients. *Ann N Y Acad Sci.* 2007;1100:213-217.
52. Keech AC, Mitchell P, Summanen PA, et al. Effect of fenofibrate on the need for laser treatment for diabetic retinopathy (FIELD study): a randomised controlled trial. *Lancet.* 2007;370(9600):1687-1697.
53. Chew EY, Ambrosius WT, Davis MD, et al. Effects of medical therapies on retinopathy progression in type 2 diabetes. *N Engl J Med.* 2010;363(3):233-244.
54. Preliminary report on effects of photocoagulation therapy. The Diabetic Retinopathy Study Research Group. *Am J Ophthalmol.* 1976;81(4):383-396.
55. Fong DS, Girach A, Boney A. Visual side effects of successful scatter laser photocoagulation surgery for proliferative diabetic retinopathy: a literature review. *Retina.* 2007;27(7):816-824.
56. Muqit MM, Wakely L, Stanga PE, Henson DB, Ghanchi FD. Effects of conventional argon panretinal laser photocoagulation on retinal nerve fibre layer and driving visual fields in diabetic retinopathy. *Eye (Lond).* 2010;24(7):1136-1142.
57. Sivaprasad S, Prevost AT, Vasconcelos JC, et al. Clinical efficacy of intravitreal aflibercept versus panretinal photocoagulation for best corrected visual acuity in patients with proliferative diabetic retinopathy at 52 weeks (CLARITY): a multicentre, single-blinded, randomised, controlled, phase 2b, non-inferiority trial. *Lancet.* 2017;389(10085):2193-2203.
58. Brucker AJ, Qin H, Antoszyk AN, et al. Observational study of the development of diabetic macular edema following panretinal (scatter) photocoagulation given in 1 or 4 sittings. *Arch Ophthalmol.* 2009;127(2):132-140.
59. Google J, Brucker AJ, Bressler NM, et al. Randomized trial evaluating short-term effects of intravitreal ranibizumab or triamcinolone acetonide on macular edema after focal/grid laser for diabetic macular edema in eyes also receiving panretinal photocoagulation. *Retina.* 2011;31(6):1009-1027.
60. Preti RC, Ramirez LM, Monteiro ML, Carra MK, Pelayes DE, Takahashi WY. Contrast sensitivity evaluation in high risk proliferative diabetic retinopathy treated with panretinal photocoagulation associated or not with intravitreal bevacizumab injections: a randomised clinical trial. *Br J Ophthalmol.* 2013;97(7):885-889.
61. Subash M, Comyn O, Samy A, et al. The Effect of Multispot Laser Panretinal Photocoagulation on Retinal Sensitivity and Driving Eligibility in Patients With Diabetic Retinopathy. *JAMA Ophthalmol.* 2016;134(6):666-672.
62. Patel JI, Jenkins L, Benjamin L, Webber S. Dilated pupils and loss of accommodation following diode panretinal photocoagulation with sub-tenon local anaesthetic in four cases. *Eye (Lond).* 2002;16(5):628-632.
63. Jain A, Blumenkranz MS, Paulus Y, et al. Effect of pulse duration on size and character of the lesion in retinal photocoagulation. *Arch Ophthalmol.* 2008;126(1):78-85.
64. Blumenkranz MS, Yellachich D, Andersen DE, et al. Semiautomated patterned scanning laser for retinal photocoagulation. *Retina.* 2006;26(3):370-376.
65. Muqit MM, Marcellino GR, Henson DB, et al. Single-session vs multiple-session pattern scanning laser panretinal photocoagulation in proliferative diabetic retinopathy: The Manchester Pascal Study. *Arch Ophthalmol.* 2010;128(5):525-533.
66. Moutray T, Evans JR, Lois N, Armstrong DJ, Peto T, Azuara-Blanco A. Different lasers and techniques for proliferative diabetic retinopathy. *Cochrane Database Syst Rev.* 2018;3(3):Cd012314.
67. Chappelow AV, Tan K, Waheed NK, Kaiser PK. Panretinal photocoagulation for proliferative diabetic retinopathy: pattern scan laser versus argon laser. *Am J Ophthalmol.* 2012;153(1):137-142.e132.
68. Nemcansky J, Stepanov A, Nemcanska S, Masek P, Langrova H, Studnicka J. Single session of pattern scanning laser versus multiple sessions of conventional laser for panretinal photocoagulation in diabetic retinopathy: Efficacy, safety and painfulness. *PLoS One.* 2019;14(7):e0219282.
69. Němčanský J, Stepanov A, Němčanská S, Langrová H, Studnička J. Results of Treatment of Diabetic Retinopathy by the Laser System PASCAL. *Cesk Slov Oftalmol.* 2018;73(5-6):198-203.
70. Sun JK, Glassman AR, Beaulieu WT, et al. Rationale and Application of the Protocol S Anti-Vascular Endothelial Growth Factor

- Algorithm for Proliferative Diabetic Retinopathy. *Ophthalmology*. 2019;126(1):87-95.
72. Alagorie AR, Velaga S, Nittala MG, Yu HJ, Wykoff CC, Sadda SR. Effect of Aflibercept on Diabetic Retinopathy Severity and Visual Function in the RECOVERY Study for Proliferative Diabetic Retinopathy. *Ophthalmol Retina*. 2021;5(5):409-419.
 73. Chatziralli I, Loewenstein A. Intravitreal Anti-Vascular Endothelial Growth Factor Agents for the Treatment of Diabetic Retinopathy: A Review of the Literature. *Pharmaceutics*. 2021;13(8).
 74. Suresh R, Yu HJ, Thoverson A, et al. Loss to Follow-Up Among Patients With Proliferative Diabetic Retinopathy in Clinical Practice. *Am J Ophthalmol*. 2020;215:66-71.
 75. Obeid A, Gao X, Ali FS, et al. Loss to Follow-Up in Patients with Proliferative Diabetic Retinopathy after Panretinal Photocoagulation or Intravitreal Anti-VEGF Injections. *Ophthalmology*. 2018;125(9):1386-1392.
 76. Simha A, Aziz K, Braganza A, Abraham L, Samuel P, Lindsley KB. Anti-vascular endothelial growth factor for neovascular glaucoma. *Cochrane Database Syst Rev*. 2020;2(2):Cd007920.
 77. Antoszyk AN, Glassman AR, Beaulieu WT, et al. Effect of Intravitreal Aflibercept vs Vitrectomy With Panretinal Photocoagulation on Visual Acuity in Patients With Vitreous Hemorrhage From Proliferative Diabetic Retinopathy: A Randomized Clinical Trial. *Jama*. 2020;324(23):2383-2395.
 78. Sinawat S, Rattanapakorn T, Sanguansak T, Yospaiboon Y, Sinawat S. Intravitreal bevacizumab for proliferative diabetic retinopathy with new dense vitreous hemorrhage after full panretinal photocoagulation. *Eye (Lond)*. 2013;27(12):1391-1396.
 79. Wirkkala J, Bloigu R, Hautala NM. Intravitreal bevacizumab improves the clearance of vitreous haemorrhage and visual outcomes in patients with proliferative diabetic retinopathy. *BMJ Open Ophthalmol*. 2019;4(1):e000390.
 80. Lim JW, Lee SJ, Sung JY, Kim JS, Nam KY. Effect of prophylactic anti-VEGF injections on the prevention of recurrent vitreous hemorrhage in PDR patients after PRP. *Sci Rep*. 2022;12(1):14484.
 81. Brown DM, Wykoff CC, Boyer D, et al. Evaluation of Intravitreal Aflibercept for the Treatment of Severe Nonproliferative Diabetic Retinopathy: Results From the PANORAMA Randomized Clinical Trial. *JAMA Ophthalmol*. 2021;139(9):946-955.
 82. Fassbender JM, Ozkok A, Canter H, Schaal S. A Comparison of Immediate and Delayed Vitrectomy for the Management of Vitreous Hemorrhage due to Proliferative Diabetic Retinopathy. *Ophthalmic Surg Lasers Imaging Retina*. 2016;47(1):35-41.
 83. Glassman AR, Beaulieu WT, Maguire MG, et al. Visual Acuity, Vitreous Hemorrhage, and Other Ocular Outcomes After Vitrectomy vs Aflibercept for Vitreous Hemorrhage Due to Diabetic Retinopathy: A Secondary Analysis of a Randomized Clinical Trial. *JAMA Ophthalmol*. 2021;139(7):725-733.
 84. Bressler SB, Melia M, Glassman AR, et al. Ranibizumab Plus Prompt or Deferred Laser for Diabetic Macular Edema in Eyes with Vitrectomy before Anti-vascular Endothelial Growth Factor Therapy. *Retina*. 2015;35(12):2516-2528.
 85. Flaxel CJ, Edwards AR, Aiello LP, et al. Factors associated with visual acuity outcomes after vitrectomy for diabetic macular edema: diabetic retinopathy clinical research network. *Retina*. 2010;30(9):1488-1495.
 86. Haller JA, Qin H, Apte RS, et al. Vitrectomy outcomes in eyes with diabetic macular edema and vitreomacular traction. *Ophthalmology*. 2010;117(6):1087-1093.
 87. Chatziralli I, Dimitriou E, Theodosiadis G, et al. Intravitreal ranibizumab versus vitrectomy for recurrent vitreous haemorrhage after pars plana vitrectomy for proliferative diabetic retinopathy: a prospective study. *Int Ophthalmol*. 2020;40(4):841-847.
 88. Igllicki M, Busch C, Lanzetta P, et al. Vitrectomized vs non-vitrectomized eyes in DEX implant treatment for DMO-Is there any difference? the VITDEX study. *Eye (Lond)*. 2022.
 89. Wang JK, Huang TL, Chang PY, et al. Comparison of Intravitreal Dexamethasone Implant and Ranibizumab in Vitrectomized Eyes with Diabetic Macular Edema. *J Ophthalmol*. 2021;2021:8882539.
 90. Boyer DS, Faber D, Gupta S, et al. Dexamethasone intravitreal implant for treatment of diabetic macular edema in vitrectomized patients. *Retina*. 2011;31(5):915-923.
 91. Sameen M, Khan MS, Mukhtar A, Yaqub MA, Ishaq M. Efficacy of intravitreal bevacizumab combined with pan retinal photocoagulation versus panretinal photocoagulation alone in treatment of proliferative diabetic retinopathy. *Pak J Med Sci*. 2017;33(1):142-145.
 92. Velaga SB, Nittala MG, Brown T, et al. Longitudinal Change in Retinal Layer Thicknesses in Subjects with Proliferative Diabetic Retinopathy Treated with Intravitreal Aflibercept. *Investigative Ophthalmology & Visual Science*. 2019;60(9):5325-5325.
 93. Mirshahi A, Roohipoor R, Lashay A, Mohammadi SF, Abdoallahi A, Faghihi H. Bevacizumab-augmented retinal laser photocoagulation in proliferative diabetic retinopathy: a randomized double-masked clinical trial. *Eur J Ophthalmol*. 2008;18(2):263-269.
 94. Guan J, Cai N, Liu LM, Zhao N, Liu NN. Ranibizumab Pretreatment in Vitrectomy with Internal Limiting Membrane Peeling on Diabetic Macular Edema in Severe Proliferative Diabetic Retinopathy. *Diabetes Ther*. 2020;11(6):1397-1406.
 95. Wang DY, Zhao XY, Zhang WF, Meng LH, Chen YX. Perioperative anti-vascular endothelial growth factor agents treatment in patients undergoing vitrectomy for complicated proliferative diabetic retinopathy: a network meta-analysis. *Sci Rep*. 2020;10(1):18880.
 96. Zhao XY, Xia S, Chen YX. Antivasular endothelial growth factor agents pretreatment before vitrectomy for complicated proliferative diabetic retinopathy: a meta-analysis of randomised controlled trials. *Br J Ophthalmol*. 2018;102(8):1077-1085.
 97. Russo A, Longo A, Avitabile T, et al. Incidence and Risk Factors for Tractional Macular Detachment after Anti-Vascular Endothelial Growth Factor Agent Pretreatment before Vitrectomy for Complicated Proliferative Diabetic Retinopathy. *J Clin Med*. 2019;8(11).AN 1960, doi: 10.3390/jcm8111960
 98. Cui J, Chen H, Lu H, et al. Efficacy and Safety of Intravitreal Conbercept, Ranibizumab, and Triamcinolone on 23-Gauge Vitrectomy for Patients with Proliferative Diabetic Retinopathy. *J Ophthalmol*. 2018;2018:4927259.
 99. Klein BE, Moss SE, Klein R. Effect of pregnancy on progression of diabetic retinopathy. *Diabetes Care*. 1990;13(1):34-40.
 100. Chew EY, Mills JL, Metzger BE, et al. Metabolic control and progression of retinopathy. The Diabetes in Early Pregnancy Study. National Institute of Child Health and Human Development Diabetes in Early Pregnancy Study. *Diabetes Care*. 1995;18(5):631-637.
 101. Effect of pregnancy on microvascular complications in the diabetes control and complications trial. The Diabetes Control and Complications Trial Research Group. *Diabetes Care*. 2000;23(8):1084-1091.
 102. Chandrasekaran PR, Madanagopalan VG, Narayanan R. Diabetic retinopathy in pregnancy - A review. *Indian J Ophthalmol*. 2021;69(11):3015-3025.
 103. Haddad NM, Sun JK, Abujaber S, Schlossman DK, Silva PS. Cataract surgery and its complications in diabetic patients. *Semin Ophthalmol*. 2014;29(5-6):329-337.
 104. Shah AS, Chen SH. Cataract surgery and diabetes. *Curr Opin Ophthalmol*. 2010;21(1):4-9.